

ATLAS D'ACCES LIBRE EN CHIRURGIE ORL ET CERVICO-FACIALE



THYROTOMIE MEDIANE

Johan Fagan

La laryngofissure aussi appelée thyrotomie médiane correspond à une séparation verticale sur la ligne médiane des ailes thyroïdiennes pour accéder à l'endolarynx. Ce geste permet une bonne exposition des éléments anatomiques du larynx antérieur et postérieur avec peu de morbidité. (*Figure 1*).

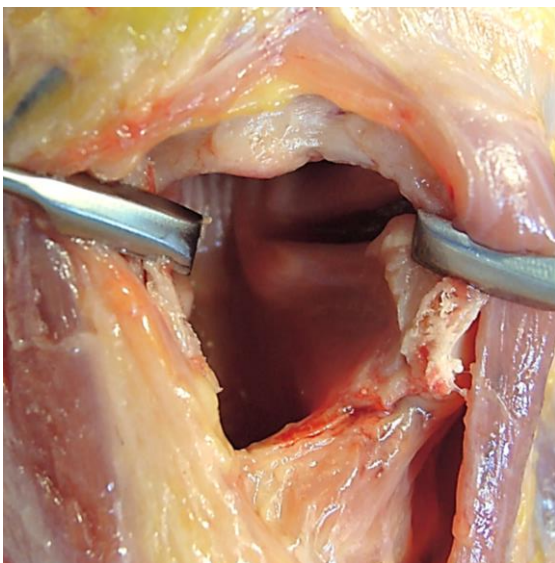


Figure 1 : Bonne exposition des éléments anatomiques du larynx antérieur et postérieur

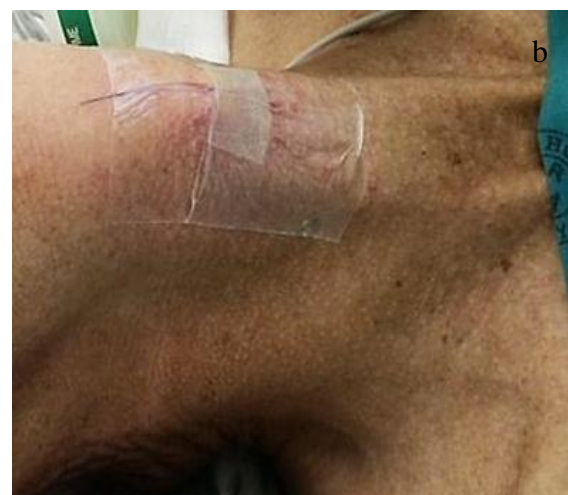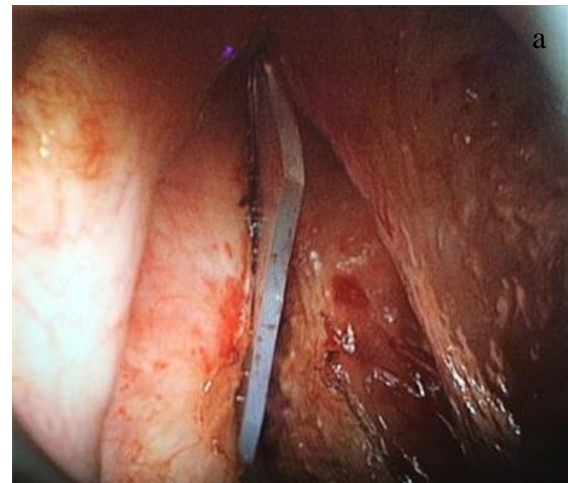
Indications des laryngofissures

L'abord chirurgical par laryngofissure a largement été remplacé par la chirurgie endoscopique du larynx par voie transorale. Cependant cette voie reste intéressante lorsque l'abord endoscopique n'est pas possible ou lorsque l'on ne dispose pas du matériel (laryngoscope, laser). Les autres indications sont :

- Exposition impossible du larynx par voie transorale en raison de contraintes anatomiques pour les gestes suivants : cordectomies pour cancers glottiques classés T₁/T₂, exérèse de lésions bénignes de l'endolarynx, aryténoïdectomie

ou latéralisation de la corde vocale pour paralysie

- Traumatisme laryngé (nécessité d'évacuer un hématome, de réparer des cordes vocales lacérées ou rompues, d'insérer un stent laryngé)
- Synéchie ou palmure de la commissure antérieure imposant la mise en place d'une quille laryngée correspondant à une feuille de silicone en T (*Figure 2*)



Figures 2 a, b : Feuille de silicone en T pour traiter une synéchie de la commissure antérieure

Contre-indications relatives

- Tumeurs envahissant le cartilage de la commissure antérieure
- Papillomatose laryngée pouvant être à l'origine d'une dissémination des papillomes dans les tissus du cou

Technique chirurgicale

- Puisque les voies aériennes sont pénétrées (plaie propre contaminée), le patient doit, pendant 24h, bénéficier d'une antibioprofylaxie à large spectre
- Une trachéotomie peut être nécessaire pour ne pas être gêné par une sonde d'intubation, un œdème laryngé ou une lésion obstructive et pour sécuriser les voies aériennes en post opératoire
- Réalisez si possible une laryngosuspension pour repérer la lésion laryngée
- Exposez le patient la tête en extension
- Incisez horizontalement la peau dans un pli du cou entre la pomme d'Adam et le cartilage cricoïde (*Figure 3*)

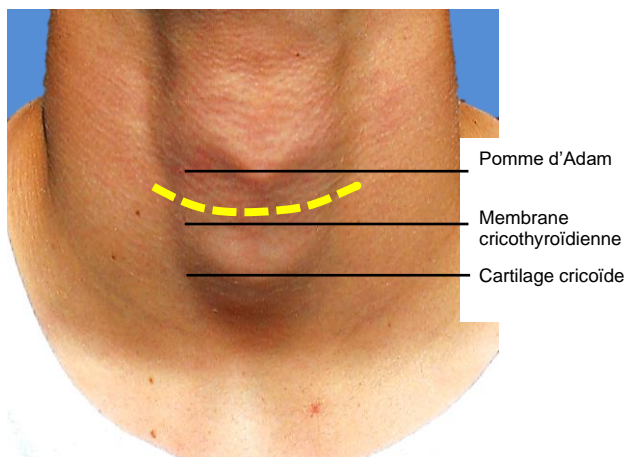


Figure 3 : Voie d'abord (ligne jaune en pointillés)

- Levez les lambeaux cutanés supérieur et inférieur (le muscle platysma est généralement absent sur la ligne médiane)
- Incision du raphé médian entre les muscles sterno-hyoïdiens pour exposer le cartilage thyroïde (*Figure 4*)

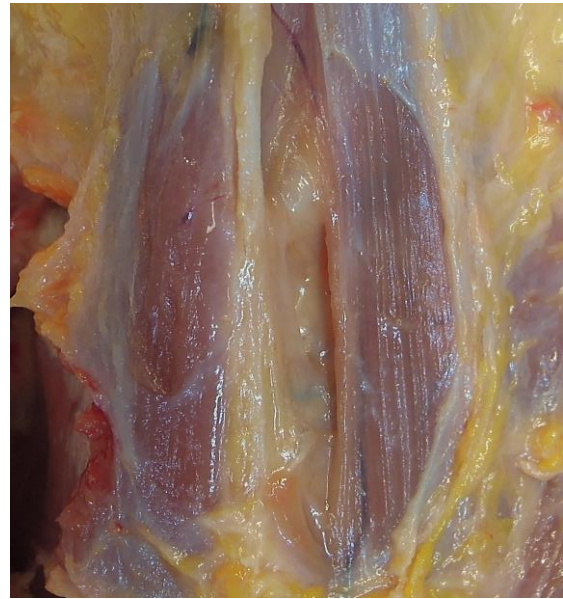


Figure 4 : Le raphé entre les muscles sterno-hyoïdiens a été sectionné sur la ligne médiane pour exposer le cartilage thyroïde

- Libérez tous les tissus en regard de la partie médiane du cartilage thyroïde et de la membrane crico-thyroïdienne. (*Figure 5*)

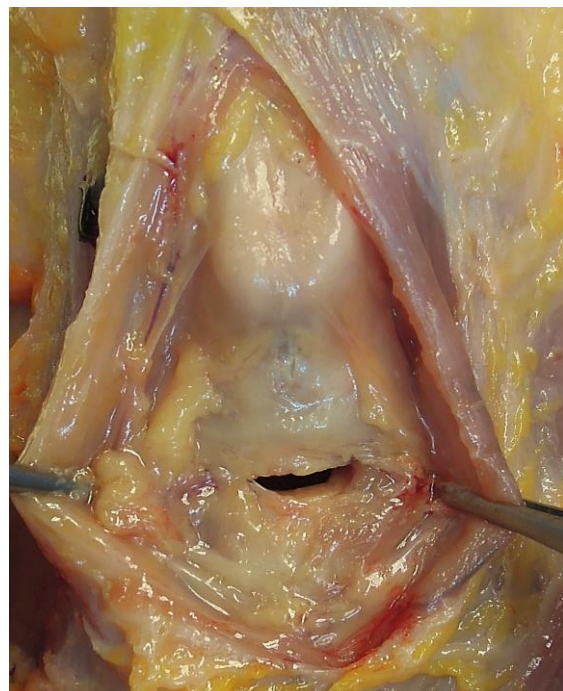

Figure 5 : Exposition médiane du cartilage thyroïde, de la membrane crico-thyroïdienne et du cartilage thyroïde. Incision de crico-thyrotomie visible

- Exposez le cartilage cricoïde et la membrane crico-thyroïdienne
- Incision verticale du périchondre thyroïdien au niveau de la ligne médiane et le séparer du cartilage sur une bande verticale et médiane
- Réalisez une incision transversale au niveau de la membrane crico-thyroïdienne (Figure 5). Anticipez un saignement de l'artère crico-thyroïdienne qui correspond à une petite branche de l'artère thyroïdienne supérieure. L'artère crico-thyroïdienne court sur la partie supérieure de la membrane crico-thyroïdienne et communique avec l'artère du côté opposé (Figure 6)

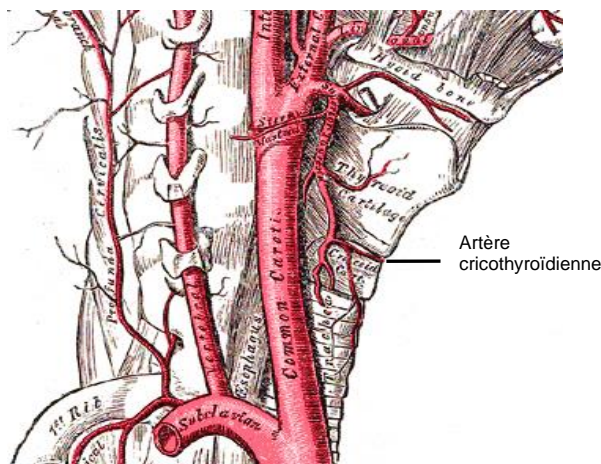


Figure 6 : Artère cricothyroïdienne correspondant à une branche de l'artère thyroïdienne supérieure

- Déterminez précisément la position de la commissure antérieure pour permettre de réaliser la thyrotomie en regard de celle-ci. Si ce geste n'est pas correctement réalisé au moins une corde vocale sera blessée. La position de la commissure antérieure peut être déterminée en passant les extrémités d'une petite pince hémostatique courbe à travers la cricothyrotomie et en l'interposant entre les cordes vocales. En soulevant avec la pince le cartilage thyroïde vers l'avant, l'artère se logera dans la commissure

antérieure et indiquera précisément la ligne où la thyrotomie doit être réalisée

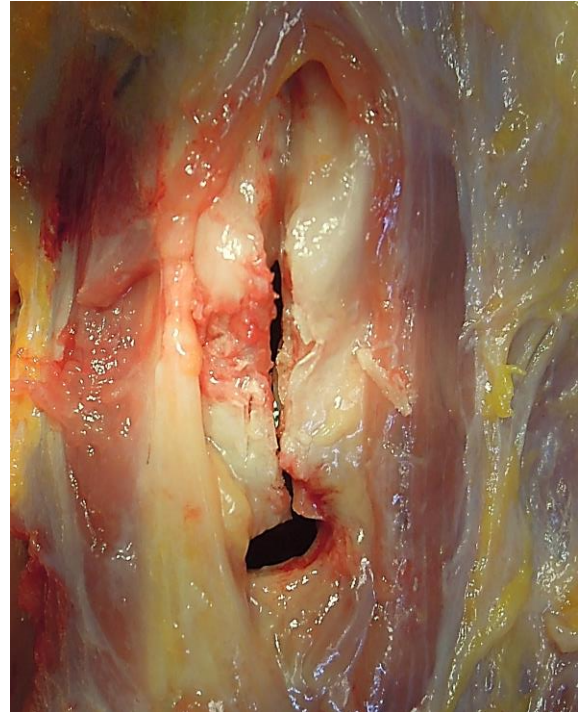

Figure 7: Thyrotomie

- Pour séparer verticalement les 2 ailes thyroïdiennes ouvrez la pince hémostatique, après section du cartilage avec un bistouri froid. Si celui-ci est calcifié (sujet âgé) il est conseillé d'utiliser une scie oscillante ou des ciseaux forts (Figure 7)
- Séparez les extrémités sectionnées du cartilage thyroïde et inspectez, si besoin, l'endolarynx avec un microscope ou des loupes (Figures 8, 9)
- Une lésion de la glotte peut être excisée en vision directe (Figures 10, 11)
- Suturez l'extrémité antérieure des cordes vocales sectionnées avec un fil de suture monobrin non résorbable pour prévenir la rétraction de celles-ci

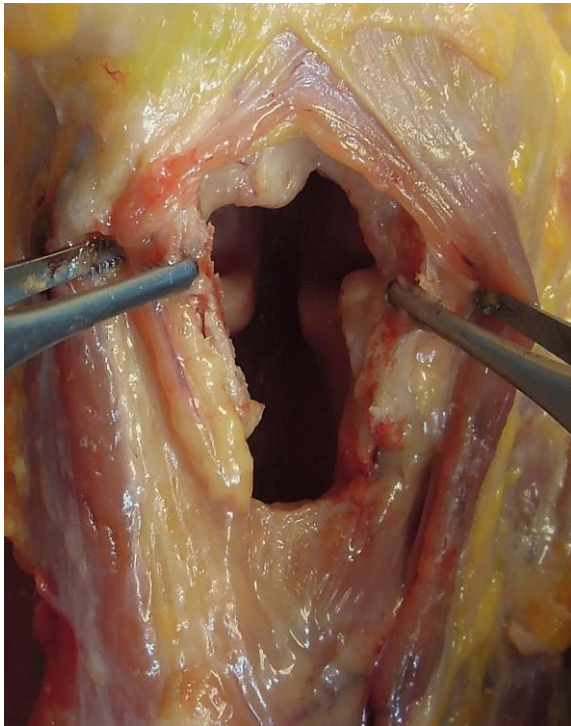


Figure 8 : Notez l'excellente vue des bandes ventriculaires, des ventricules, des cordes vocales et du larynx postérieur

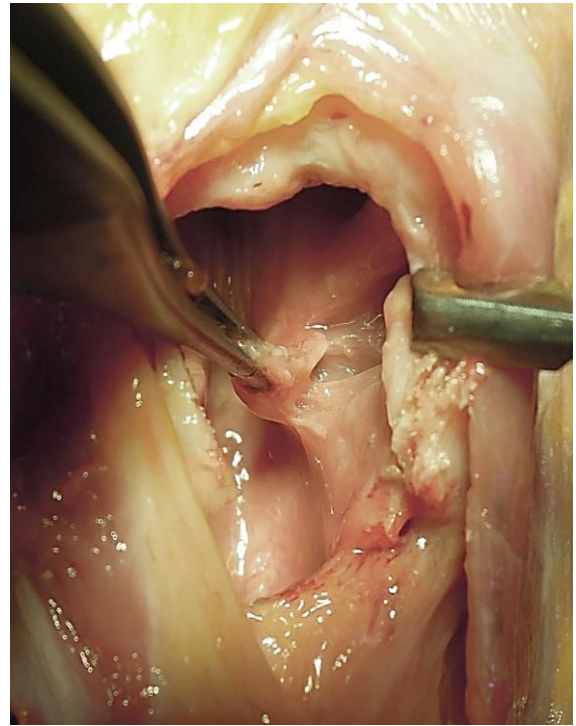


Figure 10 : Excision d'une lésion de la glotte

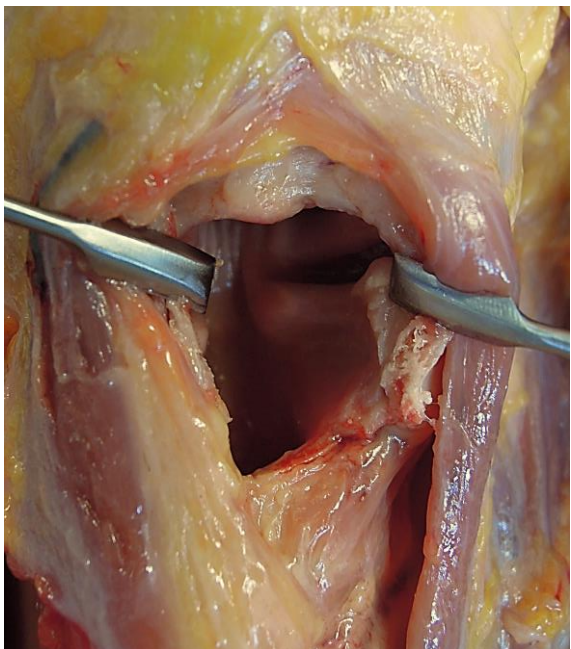


Figure 9 : Notez l'excellente vue des bandes ventriculaires, des ventricules, des cordes vocales et de la sous glotte

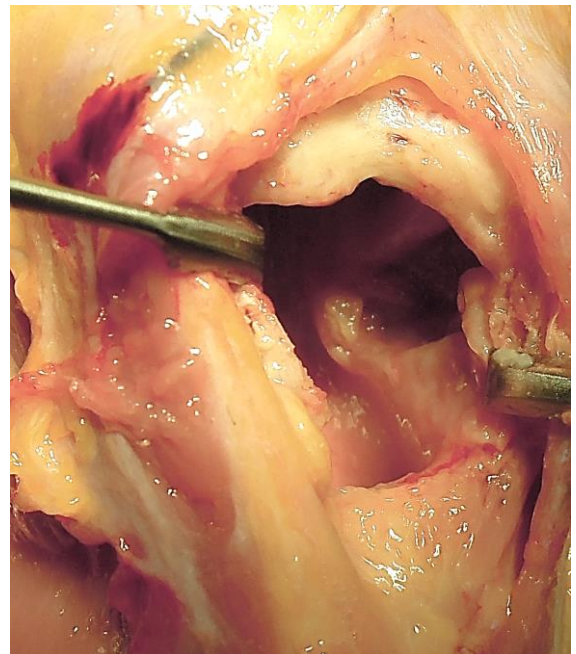

Figure 11 : Défect après cordectomie

- S'il existe un risque de synéchie de la commissure antérieure notamment par blessure de la muqueuse des cordes vocales, une quille en silicone peut être mise en place et fixée (Figure 2)

- Rapprochement des extrémités cartilagineuses sectionnées par des fils de sutures ou des miniplaques
- Suture du péricondre thyroïdien
- Rapprochement sur la ligne médiane des muscles sous hyoïdiens
- Insérez des crins de Florence ou une lame ondulée pour éviter un emphysème sous cutané
- Suturez la peau
- Enlevez la trachéotomie quand l'œdème laryngé a régressé

Complications

- Une synéchie de la commissure antérieure est liée à un échec de rapprochement adéquat des cordes vocales au niveau de leur extrémité ou à une absence de mise en place d'une quille de silicone après blessure bilatérale des muqueuses
- Absence de cicatrisation de la thyrotomie *e.g.* après des antécédents de radiothérapie
- Fistule laryngo-cutanée : celle-ci se ferme généralement spontanément
- Une mauvaise suture des cordes vocales sur la commissure antérieure peut être responsable d'une dysphonie sévère

Useful reference

[AfHNS Clinical Practice Guidelines for Glottic Cancers in Developing Countries and Limited Resource Settings](#)

Traduction

Philippe Schultz
Centre Hospitalier Universitaire de Strasbourg
France
philippe.schultz@chru-strasbourg.fr

Author and Editor

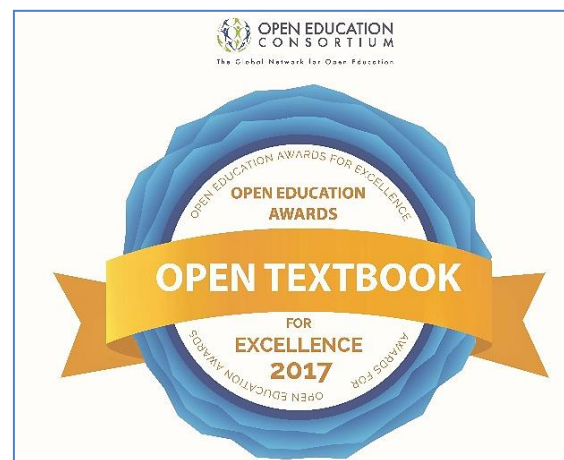
Johan Fagan MBChB, FCS(ORL), MMed
Professor and Chairman
Division of Otolaryngology
University of Cape Town
Cape Town, South Africa
johannes.fagan@uct.ac.za

**THE OPEN ACCESS ATLAS OF
OTOLARYNGOLOGY, HEAD &
NECK OPERATIVE SURGERY**

www.entdev.uct.ac.za



The Open Access Atlas of Otolaryngology, Head & Neck Operative Surgery by [Johan Fagan \(Editor\)](#) johannes.fagan@uct.ac.za is licensed under a [Creative Commons Attribution - Non-Commercial 3.0 Unported License](#)



University of Cape Town
Open Textbook Award



2020